

Actualizaciones

El Médico

Dermocosmética y principales patologías de la piel

María Ester Montes Belloso
Centro de Salud Isabel II. Parla, Madrid.
Grupo de Trabajo de Dermatología de SEMERGEN



© Saned 2023

Reservados todos los derechos. Ninguna parte de esta publicación podrá ser reproducida, almacenada o transmitida en cualquier forma ni por cualquier procedimiento electrónico, mecánico, de fotocopia, de registro o de otro tipo sin el permiso de los Editores.

Sanidad y Ediciones, S.L.

gruposaned@gruposaned.com

Poeta Joan Maragall, 60, 1ª. 28020 Madrid.

Tel.: 91 749 95 00

Carrer Frederic Mompou, 4A, 2º, 2ª. 08960 Sant Just Desvern. Barcelona.

Tel.: 93 320 93 30

Dermocosmética

04

Principales patologías de la piel

20

Dermocosmética



ÍNDICE

1. Estructura de la piel	7
2. Factores que influyen en la piel	8
3. Estados cutáneos	10
4. Productos cosméticos vs. fármacos	10
5. Imprescindibles de la rutina diarial	11
6. Complementos de la rutina diaria	15
7. Rutina diaria	17
8. Puntos clave	17
9. Bibliografía	18

DERMOCOSMÉTICA

María Ester Montes Belloso

Centro de Salud Isabel II. Parla, Madrid
Grupo de Trabajo de Dermatología de SEMERGEN

1. ESTRUCTURA DE LA PIEL

La piel es el órgano visible de mayor extensión. Es fundamental conocer la estructura anatómica y funcional cutánea para poder comprender los mecanismos de acción de los distintos principios activos sobre esta.

Anatómicamente, la piel tiene tres capas: epidermis, dermis e hipodermis. (Figura 1).

La epidermis

Es la capa más superficial. Está compuesta por 5 capas de más superficial a más profundo (córneo, lúcido, granuloso, espinoso y basal). En ella no existen terminaciones nerviosas ni vascularización. En la epidermis tienen lugar la formación de queratina y la melanogénesis.

La capa basal está formada por:

- Las células precursoras de los queratinocitos que, conforme van madurando, van ascendiendo a estratos más superficiales para convertirse en corneocitos, siendo desplazadas por las células de nueva creación.
- Los melanocitos, productores de melanina, que es responsable de la coloración de la piel y de la aparición de manchas. Su activación depende de factores genéticos, ambientales o endocrinos que definen la distribución, tipo y cantidad de melanina.
- Las células de Langerhans encargadas de detectar y combatir los patógenos de la piel tras activar el sistema inmune.

La capa más superficial, estrato córneo, está formado por los corneocitos, que se desprenden de forma natural entre

los 28 y los 40 días, llenos de queratina y proteínas estructurales, unidos por lípidos cementantes o ceramidas, que proporcionan a la piel impermeabilidad y el control de la transferencia de agua con el exterior. Forma la barrera epidérmica, que protege a la piel de las agresiones externas (contaminación, radiación solar y estrés oxidativo), mantiene la hidratación e impide la entrada de patógenos por la existencia del manto lipídico, de pH ligeramente ácido, con acción antibacteriana y de mantenimiento de la microbiota.

La capacidad de retención de agua dentro del estrato córneo es proporcionada por el factor de hidratación natural, un conjunto de metabolitos hidrófilos resultado de la degradación celular (urea, lactato sódico y potásico y glicerina).

En función de los porcentajes de las fases acuosa y oleosa, definimos los distintos estados de la piel.

La pérdida de esta función barrera supone que exista una deshidratación con una mayor permeabilidad a la entrada de sustancias cosméticas y/o patógenos que producen

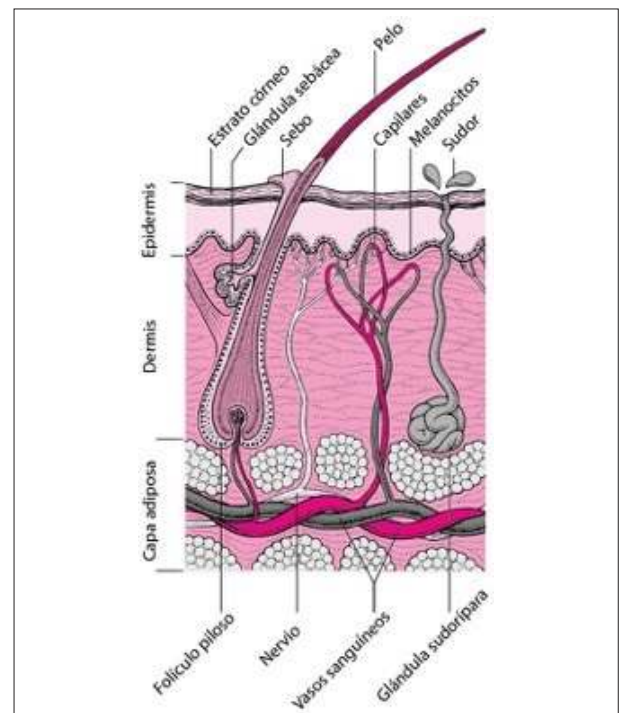


Figura 1. Estructura de la piel en sus diferentes capas.

dermatitis de contacto, patología irritativa o infecciones cutáneas. Mayor repercusión alcanza en pieles con patología previa, en las que ya existe una afectación de la barrera cutánea, como ocurre en la dermatitis atópica o en la psoriasis.

En palmas y plantas la epidermis es de mayor grosor, puesto que se une un estrato más, el estrato lúcido.

La dermis

Es la capa encargada de proporcionar sustento físico a la piel y proporcionar los nutrientes a esta. Los fibroblastos son las células fundamentales de esta capa, sintetizan fibras de colágeno y elastina, que se entremezclan en una red, proporcionando a la piel elasticidad y resistencia en el seno de la matriz extracelular.

También producen la sustancia fundamental constituida por glucosaminoglicanos sulfatados (dermatán-sulfato, condroitín-sulfato y heparán sulfato) y no sulfatados (ácido hialurónico).

La remodelación de la matriz extracelular mediante la degradación de las fibras de colágeno y elastina es llevada a cabo por las metaloproteinasas de dicha matriz. Las células dérmicas encargadas de la respuesta alérgica de la piel son los mastocitos, que constituyen la segunda línea de defensa.

La hipodermis o tejido celular subcutáneo

Es la capa más profunda. Está formada por fibras de colágeno y elastina que dan soporte a los adipocitos que la integran, organizados en lóbulos. Estos adipocitos hacen las veces de reserva energética y de aislantes de los cambios de temperatura.

Además de los estratos, podemos evidenciar en la piel diferentes anejos. Los glandulares (glándulas sebáceas, cuya desembocadura constituye el bien conocido poro, y las glándulas sudoríparas) y los queratinizados (uña, folículo piloso formado por la unidad pilosebácea).

2. FACTORES QUE INFLUYEN EN LA PIEL

El exposoma

Está constituido por los distintos factores que se potencian entre sí y producen una aceleración del envejecimiento por aumento del estrés oxidativo. Son:

- Radiación solar. Las radiaciones solares con efecto sobre la piel son:
 - Radiación ultravioleta B (290-320 nm) penetra hasta la epidermis.
 - Radiación ultravioleta A de onda corta (320-340nm) y de onda larga (340-400 nm) penetra hasta dermis.
 - La radiación visible (400-700 nm) penetra hasta dermis. Incluye la luz visible azul (450-495 nm) cada vez más usada en equipos electrónicos.
 - La radiación infrarroja A (700-1400 nm) penetra hasta la hipodermis.
 - La radiación solar (y sobre todo la ultravioleta) es la responsable de cerca del 80% del envejecimiento cutáneo. Produce alteración de la pigmentación, cambios en la hidratación y renovación de las capas superficiales de la piel, modificación de las fibras de colágeno, acelera la aparición de arrugas y aumenta el riesgo de cáncer de piel. (Figura 2).

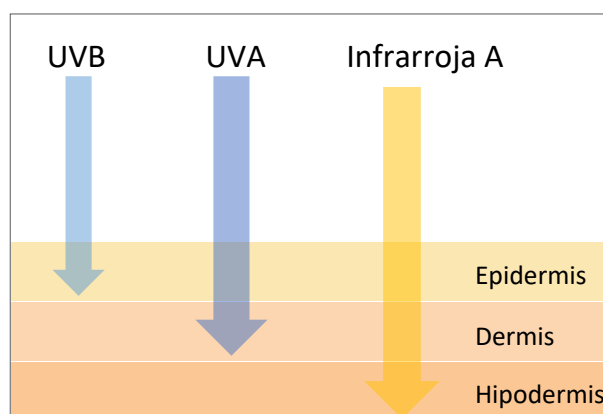


Figura 2. Penetración en las capas cutáneas según el tipo de radiación solar emitida. | Fuente: Elaboración propia

- La exposición al humo de tabaco altera la pigmentación, deteriora la formación de fibroblastos, induce estrés oxidativo y conduce a una falta de luminosidad de la piel. (**Figura 3**).
- Nutrición basada en dieta mediterránea rica en antioxidantes es clave para mejorar el proceso de envejecimiento.
- La contaminación ambiental y la polución contribuyen con la alteración de la pigmentación y aparición de arrugas en relación directa con la exposición de pequeñas partículas, óxido nítrico y ozono. Los ingredientes cosméticos antipolución se han creado como medida de protección diaria y ayudan a prevenir las consecuencias de su exposición.
- Las temperaturas mayores de 45 0C pueden favorecer la inflamación y aparición de arañas vasculares y aumentar el daño oxidativo e incrementan la pigmentación al estimular la melanogénesis.
- La falta de sueño y el estrés persistente disminuyen la permeabilidad de la epidermis y alteran la función barrera, empeorando por esta misma vía las patologías crónicas de la piel.

La epigenética

Estudia cómo los factores externos interactúan con los genes y pueden modificar la forma de expresión de la



Figura 3. Influencia de la radiación solar y la exposición al humo de tabaco sobre el exposoma.

información contenida en el ADN. La radiación solar UVA y el daño oxidativo contribuyen a acelerar el acortamiento de los telómeros, involucrados en el envejecimiento intrínseco.

El “inflamming”

Es un proceso inflamatorio persistente que acelera el envejecimiento cutáneo y genera daño en las células y tejidos en relación con diferentes patologías como cardiovasculares, diabetes y psoriasis.

La glicación avanzada

Es una reacción irreversible entre grupos amino de proteínas y azúcares vinculada a la pérdida de elasticidad cutánea y aparición de arrugas. Está favorecida por las dietas con alto contenido en azúcar refinado.

Cambios hormonales.

Son variables según la edad y periodo de la vida en el que nos encontremos. En el primer trimestre del embarazo con el aumento de la progesterona, suelen aparecer melasma y línea negra en línea alba, axilas, pezones y vulva. En la menopausia, con la ausencia de estrógenos la piel se arruga y se vuelve más seca y con mayor fragilidad de los capilares.

La microbiota

Forma una barrera protectora que evita la colonización por patógenos y ayuda a mantener la función barrera, por lo que se tiende a desarrollar cosméticos respetuosos con ella.

Medicamentos.

Incluso a dosis habituales (antibióticos, antihistamínicos, diuréticos) pueden producir efectos adversos desde envejecimiento, melasma, erupciones acneiformes, erupciones exantemáticas, xerosis, alopecia.

3. ESTADOS CUTÁNEOS

La piel nos da mucha información, no solo de patologías locales, sino también sistémicas. Por ello es tan importante aprender qué necesita nuestra piel y poder adaptarse de la mejor forma a esas necesidades en cada circunstancia.

No hay distintos tipos de piel, sino que son distintos estados por los que puede pasar nuestra piel a lo largo del tiempo. Además, no tenemos un solo estado en nuestra piel, hay zonas más secas y grasas según las localizaciones de las que hablemos.

Piel seca

Aparición de sensación de tirantez, irritación, rojez y descamación, textura rugosa, falta de luminosidad, aspecto empolvado y poros pequeños, envejecimiento cutáneo prematuro, sensación de tirantez con la limpieza de la piel con agua y jabón.

Piel deshidratada

Sensación de tirantez en el rostro, tacto rugoso y áspero. Deshidratación con falta de luminosidad, poros alargados y tendencia a la descamación, mayor visibilidad de las arrugas de expresión.

Piel grasa

Piel con poros visibles y textura untuosa suave, tendencia acnéica, deshidratación al evitar aplicar cosméticos hidratantes por miedo a mayor sensación grasa, función barrera conservada salvo con agresiones por tratamientos empleados. Brillos en la zona T, maquillaje no dura todo el día.

Piel sensible

Deterioro de la función barrera con pérdida de agua transepidérmica e irritación y/o molestias con aplicación de cosméticos. Tiene mayor reactividad a estímulos internos y externos.

Puede tratarse de piel sensible:

- Con patología (acné, rosácea y dermatitis seborreica).
- Reactiva: quemazón, escozor y ardor tras una hora de aplicación del cosmético, puede ir asociado o no a eritema. Se recomiendan evitar ingredientes irritantes como: ácido glicólico, ácido láctico, ácido benzoico, bronopol, derivados del ácido cinámico, propilenglicol, lauril sulfato sódico, derivados del amonio cuaternario, urea o vitamina C.
- Se recomienda una rutina con ingredientes antiinflamatorios.
- Piel alérgica: eritema, picor y descamación debido a reacciones alérgicas a ingredientes, conservantes o fragancias.

El tratamiento de la piel sensible debe ir encaminado a reducir el componente inflamatorio y eliminar sus causas y reconstituir la función barrera. Evitar el uso de cosméticos con alto contenido en perfumes y alcohol.

4. PRODUCTOS COSMÉTICOS VS. FÁRMACOS

El fármaco produce un efecto terapéutico y tiene un principio activo farmacológico en su formulación, con una regulación legal determinada. En ellos, se produce absorción percutánea hasta llegar a los capilares de la dermis, lo que permite que exista una absorción sistémica, como ocurre con parches de analgésicos o con las hormonas sexuales.

Son cosméticos los productos empleados para higiene y belleza de piel. El vehículo y excipientes empleados en la formulación de los principios activos de cosmética definirán su capacidad de penetración en función de contenido lipídico/acuoso del vehículo. Suelen alcanzar la dermis. La permeabilidad de la piel es un factor dependiente de la integridad de la función barrera, la hidratación, el tamaño de los corneocitos y la localización y el grosor del estrato córneo. Las características del vehículo, modificaciones de

pH, el uso de sustancias favorecedoras de la penetración (agua, urea, etanol o propilenglicol), el uso previo de exfoliantes, parches oclusivos o microagujas pueden mejorar a la penetración percutánea.

5. IMPRESCINDIBLES DE LA RUTINA DIARIA

Los cosméticos indispensables para el cuidado de la piel son aquellos que nos permitan reforzar o reconstituir la función barrera, reducir la pérdida transepidérmica de agua y estimular renovación celular epidérmica. La rutina se irá variando a medida que se modifiquen las necesidades de nuestra piel, bien por el paso del tiempo o por patologías o condiciones intercurrentes que precisen realización de ajustes.

Limpieza

Su función es la retirada de la suciedad acumulada, productos cosméticos y protectores solares, y los restos de la polución, que poseen una carga eléctrica positiva y que une a la carga eléctrica negativa de la queratina de estrato córneo. Es preciso recurrir al uso de cosméticos de limpieza para favorecer la solubilidad de la suciedad hidrófoba.

Estos productos, que disminuyen la tensión superficial del líquido al que se añaden, se denominan surfactantes y son moléculas anfóteras, que tienden a formar micelas. A la hora de elegir los productos de la rutina diaria hay que guiarse por el estado de la piel, el uso de maquillaje, hábitos de ducha y preferencias del paciente.

Debe hacerse por la mañana y por la noche, siempre con agua templada. Un solo producto en la rutina de la mañana es suficiente para retirar los restos de secreciones cutáneas y cosméticos acumulados durante la noche.

Las pieles grasas se beneficiarán del uso de limpiadores líquidos jabonosos y las pieles secas o deshidratadas de las emulsiones limpiadoras o aceites limpiadores.

Por la noche es preciso recurrir a una limpieza en dos pasos para realizar una retirada completa de secreciones, restos de polución y corneocitos, sudor, maquillaje y protector solar con emulsiones limpiadoras al agua. En el contorno de ojos debe realizarse una limpieza con productos adecuados previo a la aplicación del producto cosmético.

Una vez comenzamos su uso, su acción comienza de forma inmediata.

Existen diferentes formas cosméticas de limpieza según sus componentes, vehículo e indicaciones.

Emulsiones limpiadoras al agua que incorporan emolientes. Realizan una doble limpieza, la primera al aplicarla sobre la piel y la segunda tras el contacto con el agua, que forman espuma en el aclarado. Están indicadas en todo tipo de pieles.

Soluciones micelares acuosas recogen la grasa cutánea en el interior de la micela y se retira con discos, que eliminan también corneocitos. Se recomienda por lo general, como segundo paso de la doble limpieza.

Aceites limpiadores y desmaquillantes eliminan restos sin sensación de sequedad, por lo que se recomiendan en pieles secas.

Leches limpiadoras, aplicadas en seco y retiradas mecánicamente con disco, engloban la suciedad y el sebo y la fase oleosa ayuda a disolverlo. Se recomiendan en pieles secas.

Geles limpiadores, es el producto de mayor viscosidad. Los tensioactivos realizan emulsión, limpieza y crean espuma, se retiran con agua abundante. Indicado en pieles con tendencia acnéica.

No se recomienda el uso de toallitas desmaquillantes ni jabón en el paso de limpieza de la piel de la cara.

Las soluciones desmaquillantes del contorno de ojos en textura gel o en líquido bifásico contienen además

emolientes, humectantes e hidratantes con efecto calmante.

Los queratolíticos ayudan a eliminar las células muertas del estrato córneo.

Los limpiadores exfoliantes son aquellos que incorporan pequeñas partículas con función abrasiva para eliminar materiales extraños de la superficie cutánea y las primeras capas de corneocitos, con la finalidad de acelerar el fenómeno de renovación. Los exfoliantes de uso semanal favorecen la penetración de productos cosméticos a través de la epidermis. Mejoran la textura, flexibilidad y luminosidad de la piel y limpiar las impurezas del poro, evitando la formación del comedón en los casos de acné y tendencia acnéica.

Hidratación

Lo que buscamos en un cosmético hidratante es que tenga características emolientes (reposición de los lípidos cementantes reduciendo la pérdida transepidérmica de agua), humectantes (aumentan el contenido en agua) y de restauración de la función barrera. Una vez comenzamos su uso, su acción comienza de forma inmediata.

- Los humectantes mejoran el contenido en agua del estrato córneo y reducen la pérdida transepidérmica de esta.

Los más utilizados son: hidroxiacidos (ácido láctico, lactato sódico y ácido lactobiónico), pantenol, glicoles (glicerina, propilenglicol y polietilenglicoles), azúcares (manitol, xilitol, sorbitol, inositol o trehalosa), polímeros biológicos (proteoglicanos o ácido hialurónico), aloe-vera, urea, alantoína.

- Los emolientes actúan como lubricantes de la superficie cutánea, mejorando su aspecto en textura y aspecto. Algunos tienen doble función, como la glicerina o el propilenglicol que también actúan como humectantes, o la lanolina, manteca de karité, y vaselina, que actúan también como oclusivos.

Los emolientes más empleados son: aceites, mantecas y ceras vegetales: utilizados además por sus acciones antiinflamatorias, calmantes y cicatrizantes. Jojoba, almendras, coco, moringa, rosa mosqueta, oliva, argán, macadamia.

- Aceites vegetales esenciales: laurel, canela, jengibre.
- Ácidos grasos: ácido esteárico, láurico, mirístico, palmítico, oleico, araquidónico.
- Ésteres de ácidos grasos.
- Ceramidas sintéticas: poseen además propiedades antiinflamatorias, aportan elasticidad, mejora de la luminosidad y aspecto de arrugas en superficie. Su aplicación tópica compensa la pérdida de ceramidas asociado a patología cutánea.
- Colesterol.
- Alcoholes grasos.
- Siliconas sintéticas: poseen además características oclusivas, antiespumantes y protectoras de la superficie cutánea disminuyendo la pérdida de agua transepidérmica.
- Ceras: abeja.

Protección solar

Como ya hemos visto previamente, produce además cambios en la hidratación y pigmentación (pecas, léntigos, melasma), modificación de las fibras de colágeno, y renovación de las capas superficiales de la piel, acelera la aparición de arrugas y aumenta el riesgo de cáncer de piel. No hay bronceado sin manchas.

Todos estos cambios deberían ser suficientes para que la protección solar de la piel de los más pequeños fuera exquisita. En el caso de los niños y bebés, al poseer una inmadurez de los melanocitos y del sistema inmune, tiene menor defensa frente la radiación y las funciones de termorregulación y barrera son inmaduras. Por ese motivo, los niños menores de dos años no deben exponerse directamente al sol y en caso de precisarlo deben ser fórmulas

pediátricas específicas. El uso de protector solar en la infancia y juventud reduce el riesgo de cáncer de piel en la edad adulta.

La exposición solar acumulada es la principal responsable del fotoenvejecimiento. El daño solar acumulado no se recupera, ya que la piel tiene memoria y la aparición de los signos de fotoenvejecimiento solamente tiene remedio estético, con la aplicación de luz pulsada en alteraciones de la pigmentación como pecas o léntigos.

Para medición de la reducción del porcentaje de radicación UVB se emplea el factor de protección solar (FPS). Es un valor numérico relacionado con la eficacia de protección. Se calcula como el cociente entre la dosis eritematogénica mínima de la piel de un sujeto protegido con ese protector respecto de la dosis eritematogénica de la piel no protegida.

Las diferentes categorías de protección solar según su eficacia son:

- Factor de protección solar (FPS) Bajo de 6 a 10
- Factor de protección solar (FPS) Medio de 15 a 25
- Factor de protección solar (FPS) Alto de 30 a 50
- Factor de protección solar (FPS) Muy alto 50+

La cuantificación de la protección frente a los UVA se puede realizar, pero no existe un método estandarizado. Se utiliza el símbolo normalizado mostrado en la **figura 4**

para indicar que, como mínimo, protege de un tercio del FPS del protector indicado.

La elección del factor de protección debe tener en cuenta el fototipo de la persona. (**Tabla 1**).

Además, contienen filtros físicos que persisten en la superficie corporal y dispersan o reflejan la radiación solar UVA y UVB. El tamaño de las partículas de los filtros físicos es independiente de la eficacia del protector solar. Los más utilizados son el dióxido de titanio (nanopartícula) y el óxido de zinc (nanopartícula). Al no penetrar epidermis, reduce alergias e irritación cutánea.

Los filtros químicos proporcionar la capacidad de absorben la energía emitida por una o dos radiaciones solares



Figura 4. Sello normalizado de la UE de los protectores con protección frente a la radiación UVA.

	Fototipo I	Fototipo II	Fototipo III	Fototipo IV	Fototipo V	Fototipo VI
Piel	Muy clara con pecas	Clara con pecas	Blanca	Ligeramente morena	Morena	Negra
Pelo	Pelirrojo	Rubio	Castaño	Oscuro	Muy oscuro	Negro
Ojos	Azules	Azules o verdes	Marrones o grises	Oscuros	Oscuros	Oscuros
Bronceado	Mínimo	Ligero	Moderado	Fácil	Inmediato	Intenso
Quemadura	Casi siempre	Fácilmente	A veces	Raramente	Casi nunca	Casi nunca

Tabla 1. Fototipos, tono de piel, pelo, ojos, grado de bronceado y frecuencia de quemadura en exposición solar

y la convierten en radiación no lesiva. Tienen mayor potencial irritante ya que penetran en la piel. Existen filtros selectivos para las radiaciones UVB y UVA-II, UVAI y AVA/UVB amplio espectro.

Existen algunos filtros químicos insolubles con doble mecanismo de acción, y muy buena tolerancia cutánea.

El uso de protectores solares no es solamente necesario en el periodo estival sino a diario, incluso en días nublados, en toda la superficie corporal expuesta.

Además, se debe evitar la exposición solar directa en las horas centrales del día, de 12-16 horas y utilizar medidas de protección solar adicional como ropa de protección solar, gafas de sol, sombreros y buen uso de las sombras. **(Figura 5).**

Antes de la exposición deben retirarse de la piel los restos de cualquier producto cosmético (maquillaje o perfume o preparados con base alcohólica que pueden desencadenar reacciones de fotosensibilidad).

La elección del fotoprotector dependerá del fototipo, edad y embarazo, las condiciones y duración de la exposición, zona de aplicación de protector solar, si se realiza práctica deportiva y la textura en función del estado de la piel.

Para que un fotoprotector sea eficaz, debe utilizarse de forma correcta. Se debe aplicar en cantidad suficiente entre 5 y 30 minutos antes de la exposición (6 cucharadas para cubrir la superficie corporal o dos líneas en los dedos de una mano para la superficie facial), cubriendo todas las zonas expuestas y renovando su aplicación de forma frecuente.

Ni siquiera los protectores solares FPS50+ y con amplio espectro de protección pueden garantizar una protección total, por lo que la mejor medida para impedir el desarrollo de cáncer cutáneo es evitar la quemadura y tomar las medidas generales en la exposición que ya hemos comentado previamente. Ante cualquier lesión en la piel de

nueva aparición o en proceso de evolución con cambio en los criterios ABCDE, aunque no presente síntomas asociados, debe consultar con su médico de atención primaria o dermatólogo.

En aquellos casos en los que además de protector solar debamos aplicar un repelente de mosquitos se debe esperar al menos 30 minutos una vez se ha aplicado el protector solar.

En las personas que padecen acné, es preciso utilizar un protector solar específico para pieles con tendencia acnéica que poseen propiedades seborreguladores y queratolíticas y evitan los tapones córneos secundarios a la hiperqueratosis y un brote de acné posterior.

En el caso de los pacientes con rosácea, es preciso que los fotoprotectores contengan ingredientes eficaces frente a la vasodilatación agravada por la liberación de mediadores vasodilatadores por los queratinocitos con la exposición solar.

Los pacientes con vitíligo pueden sufrir quemadura en las áreas hipopigmentadas al no contener pigmentos protectores.

Una opción de lucir una piel bronceada y sin riesgos es el uso de autobronceadores, preferiblemente previa aplicación de exfoliantes y con una aplicación repetida cada



Figura 5. Uso de sombrero de ala ancha, gafas de sol y fotoprotector, incluso en días nublados, protege a nuestra piel de las radiaciones solares.

72 horas con técnica adecuada para evitar irregularidades en su distribución.

6. COMPLEMENTOS DE LA RUTINA DIARIA

Los complementos a los imprescindibles en la rutina diaria se elegirán en relación con los objetivos a conseguir que se elegirán de forma individualizada, adecuándonos al estado de la piel y sus necesidades.

Antioxidantes

Los antioxidantes inhiben las enzimas metaloproteasas de la matriz extracelular que degrada el colágeno dérmico, previniendo el envejecimiento.

Vitamina C

Antioxidante hidrófilo de difícil penetración en epidermis, formulada como máximo a 20 % por riesgo de irritabilidad cutánea. Dentro de sus funciones están las de ser antioxidante, antiinflamatorio y protector frente a radiación UV. Aumenta la síntesis de colágeno e inhibe la acción de las metaloproteasas, luchando de esta forma contra el envejecimiento cutáneo. Mejora la función barrera epidérmica estimulando la producción lipídica y además es un activo despigmentante.

Debe almacenarse en bote opaco al ser fotosensible, y perder eficacia cuando se oxida en contacto con la luz.

Una vez comenzamos su uso, su acción comienza de forma inmediata, siendo máximo a las 8-12 semanas.

Vitamina E

Antioxidante liposoluble que protege del estrés oxidativo inducido por la radiación solar y la polución y evita la degradación del colágeno al inhibir la expresión de las metaloproteasas.

Niacinamida

Por sus propiedades seborreguladoras y antiinflamatorias mejora la patología inflamatoria. Mejora la textura y el aspecto de los poros. Reduce la pérdida transepidérmica de agua y aumenta la producción lípido-proteica epidérmica. Aumenta la producción de colágeno y elastina en unas 8-10 semanas desde el inicio de su aplicación. Tiene además efecto despigmentante y protege a las células del estrés oxidativo.

Una vez comenzamos su uso, su acción comienza a partir de las 4 semanas.

Despigmentantes

Su aplicación junto con protección solar puede disminuir la hiperpigmentación cutánea. Muestran buena sinergia en combinación con otros cosméticos como retinol, vitamina C, ácido glicólico o retinol con niacinamida.

Según su mecanismo de acción podemos distinguir:

- a. Inhibidores de la actividad de la tirosinasa:
 - Hidroquinona 2 % (indicación farmacéutica) y 4 % prescripción médica.
 - Ácido azelaico: posee además propiedades seborreguladoras, antioxidantes, bacteriostáticas, antiinflamatorias y disminuye la obstrucción del folículo.
 - Ácido kójico: propiedades antioxidantes que potencian funciones propias de los despigmentantes, aumento de los componentes de la matriz extracelular y previene formación de arrugas.
 - Vitamina C.
 - Alfhidroxiácidos (ácido glicólico y ácido láctico) reducen producción de melanina y promueven una pigmentación más homogénea, potenciándose su acción en combinación con otros despigmentantes.
- b. Inhibidores de la transferencia de los melanosomas:
 - Ácido tranexámico.

Retinoides

Productos derivados de la vitamina A con eficacia en el tratamiento de los signos de fotoenvejecimiento e hiperpigmentación, antioxidante. Estimulan la renovación del estrato córneo y aumento del grosor epidérmico, disminuyen la pérdida transepidérmica de agua, estimulan la síntesis de colágeno y reducen su degradación. Una vez comenzamos su uso, su acción tarda en notarse entre 6 y 8 semanas.

Existen distintos retinoides con diferente actividad, que de mayor a menor son:

Tretinoína o ácido retinoico. Es un fármaco que precisa prescripción médica tanto para la vía oral como para la tópica. Se encuentra comercializada en gel junto con Clindamicina o en crema como único principio activo. Existen dos presentaciones de indicación farmacéutica de tretinoína tópica al 0,02 %.

Es un fármaco fotosensibilizante en formas farmacéuticas, no en formas cosméticas. Al tratarse de productos irritantes, se debe recomendar su aplicación nocturna e insistir en fotoprotección estricta. Se recomienda evitar el inicio de tratamiento en si se produce irritación, hay mayor riesgo de sufrir quemaduras.

Retinaldehído. Precursor del ácido retinoico con menor incidencia de efectos secundarios, ardor, descamación y eritema. Es además seborregulador y mejora las cicatrices de acné.

Retinol. Buena eficacia en la lucha de los signos de envejecimiento de la piel, retexturización del estrato córneo y despigmentante.

Su incorporación a la rutina de cuidado de la piel debe ser progresiva en dosis creciente según tolerancia. Se aplicará en el inicio de tratamiento cada 3 días y aumentará progresivamente a días alternos si no se produce enrojecimiento. Después se puede pasar a la aplicación

diaria, en ciclos de 3 meses. Su efecto se empezará a notar a partir de las 6 semanas de uso. Reducir aplicación a dos veces por semana en el cuello, evitando su aplicación en regiones cercanas a mucosas (contorno, comisuras).

La aplicación junto con una hidratante mejora su tolerancia y puede prevenir la aparición de dermatitis. A partir de los 30 años, se recomienda su aplicación como prevención del envejecimiento prematuro. En piel madura se puede aplicar de forma continuada para mantener los resultados.

Están contraindicados en embarazo y lactancia y se recomienda suspender una semana antes de su aplicación la depilación con cera.

Hidroxiácidos

Son cosméticos humectantes indicados para todo tipo de pieles de uso matutino y nocturno. Se debe seleccionar aquel más apropiado para el estado de la piel y la concentración adecuada.

Indicados en alteraciones de la pigmentación, reducen líneas de expresión y arrugas y tiene propiedades exfoliantes, acelerando el ciclo celular y aumentando la descamación, por lo que su uso debe ir acompañado de factor de protección solar muy alto y de amplio espectro. Una vez comenzamos su uso, su acción comienza de forma inmediata, observando máximos efectos a las 8-12 semanas.

Alfahidroxiácidos: ácido cítrico, ácido glicólico y láctico, son los más eficaces.

Betahidroxiácidos: derivados del ácido salicílico. Son poco solubles en agua, por lo que penetran mejor en los folículos sebáceos, propiedades seborreguladoras y bacteriostáticas. Recomendado en pieles grasas y con tendencia acnéica, ya que mantiene el poro limpio y evita formación de comedones.

7. RUTINA DIARIA

Una piel bonita es una piel sana y bien cuidada. Los tratamientos y cosméticos que utilicemos deben ser elegidos de forma individualizada. Buscarán potenciar los rasgos más bonitos con un efecto natural y armonioso. Cuidarse la piel no tiene por qué ser necesariamente caro, pero debe partir de un buen consejo cosmético, basado en productos de calidad, sin necesidad de hacer cambios en estos productos cosméticos salvo que se modifiquen las necesidades o estados de nuestra piel, lo que inevitablemente conlleva un cambio en la rutina.

Valorar sumar antioxidantes en rutina matinal que contrarrestan la acción del exposoma para ralentizar el envejecimiento cutáneo.

Valorar adición en rutina nocturna de análogos de vitamina A con intención de mejorar los signos de envejecimiento cutáneo que empiezan a ser visibles.

Se podría plantear la suma de despigmentantes a los productos ya comentados previamente según las necesidades de la piel evaluada.

Hay que recordar que los cosméticos tienen fecha de caducidad, a partir de la cual su uso puede perder eficacia o producir aparición de lesiones dérmicas.

Toda buena rutina debe constar de una limpieza adecuada (doble previamente al sueño).

Se aplicarán en primer lugar tras la limpieza los productos cosméticos para el contorno con los dedos corazón o anular. Se aplica una pequeña cantidad sobre el hueso de la órbita que rodea al ojo evitando el contacto con mucosa. Se extenderá a pequeños toques desde el lacrimal a la sien en el párpado superior y en el inferior, evitando contacto con el párpado móvil. Se deberá esperar a que se absorba para poder maquillar. (**Figura 6**).

En caso de existir bolsas, se aplicará en producto por debajo de las mismas. En el caso de las arrugas de expresión

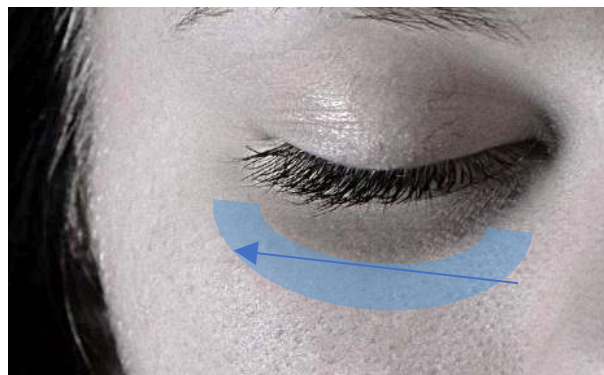

Figura 6. Zona y sentido de aplicación del contorno de ojos.

se aplicará con movimientos circulares ascendente en el interior de la arruga.

El resto de los cosméticos se aplicarán por fuera de esa zona, empezando por las lociones diarias (exfoliantes o hidratantes). Después, se aplicarán los tratamientos de acción intensiva, como los serums antioxidantes, en la aplicación matutina; y retinoides, hidroxiácidos y despigmentantes, según las necesidades individualizadas de forma única o combinada en la aplicación nocturna y los tratamientos de hidratación complementaria, en pieles secas y deshidratadas.

La protección solar FPS 50+ de amplio espectro es el último paso antes de la aplicación del maquillaje en la rutina previa al inicio de la actividad diaria (no necesariamente matutina en las personas que trabajan a turnos).

De forma semanal se recomienda aplicación de un exfoliante combinado con mascarilla, elegido de forma individualizada. El tiempo entre aplicaciones debe ser hasta que los productos penetran completamente en la piel.

8. PUNTOS CLAVE

- Los tratamientos y cosméticos que se utilicen deben ser elegidos de forma individualizada.
- Si se modifican las necesidades o estados de la piel, será necesario realizar cambios en la rutina.

- Limpieza, hidratación y fotoprotección.
- Para que un fotoprotector sea eficaz debe utilizarse de forma correcta.
- El uso de protector solar en la infancia y juventud reduce el riesgo de cáncer de piel en la edad adulta.

9. BIBLIOGRAFÍA

1. Ferrándiz Foraster C. Dermatología clínica. 3ª ed. Barcelona: ed. Harcourt, S.A.
2. Pedro Jaén. Una piel para toda la vida. La guía definitiva para mantenerla sana y joven. 1ª edición. Barcelona. Espasa; 2021.
3. Anjali Mahto. La biblia del cuidado de la piel. 1ª edición. Barcelona. Planeta; 2019.
4. Dreño B, Araviiskaia E, Berardesca E, Bieber T, Hawk J, Sanchez-Viera M, Wolkenstein P. The science of dermocosmetics and its role in dermatology. *J Eur Acad Dermatol Venereol*. 2014 Nov;28(11):1409-17. doi: 10.1111/jdv.12497. Epub 2014 Mar 31. PMID: 24684296
5. Guerrero D. Dermocosmetic management of hyperpigmentations. *Ann Dermatol Venereol*. 2012 Dec;139 Suppl 4:S166-9. doi: 10.1016/S0151-9638(12)70130-8. PMID: 23522633.
6. Conforti C, Giuffrida R, Fadda S, Fai A, Romita P, Zalaudek I, Dianzani C. Topical dermocosmetics and acne vulgaris. *Dermatol Ther*. 2021 Jan;34(1):e14436. doi: 10.1111/dth.14436. Epub 2020 Nov 15. PMID: 33084158.
7. Araviiskaia E, Lopez Estebanz JL, Pincelli C. Dermocosmetics: beneficial adjuncts in the treatment of acne vulgaris. *J Dermatolog Treat*. 2021 Feb;32(1):3-10. doi: 10.1080/09546634.2019.1628173. Epub 2019 Jul 5. PMID: 31211609.
8. Araviiskaia E, Dreño B. The role of topical dermocosmetics in acne vulgaris. *J Eur Acad Dermatol Venereol*. 2016 Jun;30(6):926-35. doi: 10.1111/jdv.13579. Epub 2016 Feb 24. PMID: 26916232.
9. Guerrero D. Dermocosmetic management of the red face and rosacea. *Ann Dermatol Venereol*. 2011 Nov;138 Suppl 3:S215-8. doi: 10.1016/S0151-9638(11)70093-X. PMID: 22183102.
10. Trüeb RM. Dermocosmetic aspects of hair and scalp. *J Investig Dermatol Symp Proc*. 2005 Dec;10(3):289-92. doi: 10.1111/j.1087-0024.2005.10118.x. PMID: 16382683.
11. Piérard GE, Seité S, Hermanns-Lê T, Delvenne P, Scheen A, Piérard-Franchimont C. The skin landscape in diabetes mellitus. Focus on dermocosmetic management. *Clin Cosmet Investig Dermatol*. 2013 May 15;6:127-35. doi: 10.2147/CCID.S43141. PMID: 23696712; PMCID: PMC3658433.
12. Thirion L, Piérard-Franchimont C, Piérard GE. Whitening effect of a dermocosmetic formulation: a randomized double-blind controlled study on melasma. *Int J Cosmet Sci*. 2006 Aug;28(4):263-7. doi: 10.1111/j.1467-2494.2006.00312.x. PMID: 18489266.

Principales patologías de la piel



ÍNDICE

1. Acné	23
2. Psoriasis	25
3. Rosácea	26
4. Dermatitis atópica	27
5. Urticaria	29
6. Infecciones cutáneas	30
7. Patología de anejos y mucosas	33
8. Queratosis actínicas y lesiones melanocíticas	34
9. Puntos clave	34
10. Bibliografía	35

PRINCIPALES PATOLOGÍAS DE LA PIEL

María Ester Montes Belloso

Centro de Salud Isabel II. Parla, Madrid
Grupo de Trabajo de Dermatología de SEMERGEN

1. ACNÉ

El acné es una patología crónica que cursa en brotes, muy prevalente en adolescentes y jóvenes, con menor prevalencia en otras edades de la vida, como en el caso de los bebés y la edad adulta. Se produce por una alteración del funcionamiento de los folículos pilosebáceos, ubicados a nivel de la dermis.

Sus lesiones (comedones, pápulas, pústulas, nódulos) asientan principalmente sobre cara, cuello, escote y espalda. Además de las propias lesiones que produce, tiene repercusión sobre la autoestima por su afectación del aspecto físico (**foto 1**).

Su diagnóstico es clínico, basado en historia clínica y exploración que evidencia lesiones polimorfas, siendo necesario descartar causas subyacentes:

- Causas mecánicas (cosméticos con formulación o vehículo no adecuados) u ocupacionales.

- Trastornos endocrinos como hiperandrogenismos, síndrome de Cushing.
- Luz solar.
- Fármacos: corticoesteroides, isoniacida, fenitoína y anabolizantes. Menos frecuentemente con: fenobarbital, tetraciclinas, ciclosporina, azatioprina, vitaminas B1, B6, B12.

Según el tipo de lesiones que observemos, podemos definir varios grados de afectación, tal como se resume en la **tabla 1**.

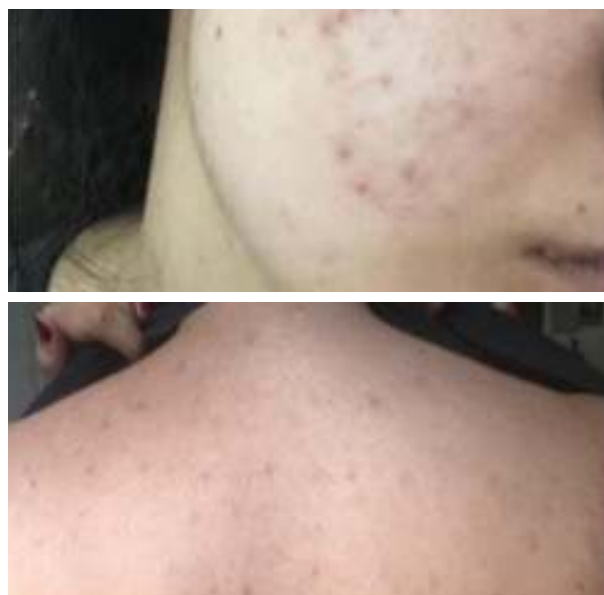

Foto 1. Acné leve-moderado | Fuente: Dra. María Ester Montes Belloso

GRADO	DESCRIPCIÓN DE LESIONES
Leve	Chorro débil, intermitente
Moderado	Micción en regadera
Moderado-Severo	Retardo miccional
Severo	Esfuerzo

Tabla 1. Lesiones clínicas según grado de afectación de acné | Fuente: Elaboración propia

El tratamiento del acné depende del tipo de lesiones predominantes, tal como podemos observar en la **tabla 2**.

No se reconocen factores dietéticos de empeoramiento del acné, pero como en todos los pacientes es recomendable mantener una dieta equilibrada.

Se recomienda evitar la manipulación de las lesiones de cara a evitar cicatrices inestéticas.

La limpieza diaria matutina y nocturna con un jabón neutro para pieles grasas con tendencia acneica es fundamental. Todos los productos faciales que se utilicen deberán ser, preferiblemente, no comedogénicos de base acuosa y no aceite.

La aplicación de productos queratolíticos debe ser constante, como mínimo 2-3 meses para hacer patente su efecto.

El uso de retinoides, peróxido de benzoilo o ácido azelaico, permiten controlar los signos inflamatorios y las infecciones. Todos ellos pueden producir irritación y ardor local, que puede ser confundido con un empeoramiento del cuadro. Son útiles las combinaciones de estos, más que la aplicación de los principios activos por separado.

- Retinoides: pueden producir una irritación, por eso se recomienda aumentar progresivamente la concentra-

ción del preparado aplicado. No se pueden aplicar en gestación ni durante la lactancia.

- Peróxido de benzoilo: aumento progresivo de las concentraciones utilizadas conforme vaya tolerando el paciente. Destacar que puede desteñir de blanco el cabello y la ropa. Seguro durante el embarazo.
- Ácido azelaico: en concentraciones 15-25 %, con latencia de unos 15 días en inicio de acción. Seguro durante el embarazo

En caso de existir lesiones pustulosas o sobreinfectadas, es preciso asociar un tercer grupo de tratamientos locales, los de los antibióticos tópicos a base de eritromicina al 2 % y clindamicina al 1 %.

En algunos casos, si no se logra un control con los tratamientos tópicos enumerados o nos encontramos ante formas moderadas-graves, puede ser preciso el uso de fármacos orales como son:

- Los antibióticos orales (tetraciclinas: doxiciclina, minociclina y macrólidos) durante un periodo mínimo de seis a ocho semanas hasta comenzar a notar mejoría clínica, debiendo mantenerse al menos cuatro meses. No se pueden usar en pacientes menores a 14 años, en gestación ni lactancia.

GRADO	TRATAMIENTO	
	PRIMERA LÍNEA	PRIMERA LÍNEA
Leve	Retinoides tópicos, Queratolíticos	Aumentar potencia o cambiar medicación
Moderado	Clindamicina o retinoide + peróxido de benzoilo (= tratamiento tópico combinado)	Retinoide tópico + ciclo de antibioterapia oral
Moderado-Grave	Antibiótico oral + tratamiento tópico combinado	Isotretinoína oral. Sin mejoría nuevo ciclo, una vez descartada endocrinopatía
Grave	Doxiciclina, anticonceptivos orales en mujeres con componente hormonal e isotretinoína oral	
Acné fulminans	Ciclo prednisona oral y antibiótico oral	

Tabla 2. Tratamiento según gravedad de lesiones evidenciadas en pacientes con acné | Fuente: Elaboración propia

- Espironolactona en dosis 50-100 mg cada 24 horas en mujeres.
- Los anticonceptivos orales. Las combinaciones de acetato de ciproterona son más eficaces que otras combinaciones, pero presenta un riesgo aumentado de tromboembolismo. El uso de anticonceptivos que contienen únicamente progestágenos puede empeorar el acné.
- Los retinoides (isotretinoína) son el tratamiento más efectivo de los casos graves que no responden a tratamientos anteriores. La duración del tratamiento es entre 5 y 6 meses. Se ajusta según el peso del paciente y según la evolución y aparición de efectos secundarios. Precisa controles analíticos periódicos y dado perfil teratogénico, medidas estrictas de anticoncepción. Produce como efectos secundarios importante sequedad de piel y mucosas y la fisurización a nivel de labios. Se debe reforzar especialmente la fotoprotección. Contraindicada su administración conjunta con tetraciclinas.

En ocasiones puede ser preciso recurrir a la cirugía convencional o al láser para el tratamiento de las lesiones quísticas o para la corrección de lesiones cicatriciales.

2. PSORIASIS

La psoriasis es una enfermedad crónica multifactorial no contagiosa de afectación que cursa en brotes de curso im-

previsible. Su prevalencia puede llegar al 2 % mundial. Se cree que diferentes factores ambientales (las infecciones, el estrés, ciertos fármacos y los traumatismos) desencadenan o agudizan la patología en individuos genéticamente susceptibles, aumentando el riesgo en caso de poseer familiares afectos. Afecta de forma importante la calidad de vida de los pacientes.

La psoriasis cutánea se caracteriza por la aparición de unas placas rojizas con descamación nacarada de grosor variable, que pueden aparecer en cualquier área del cuerpo. Las localizaciones más frecuentes son las superficies extensoras (codos, rodillas) (**foto 2**). Pueden asentar en localizaciones peculiares como en pliegues o invertida, afectación ungueal, psoriasis palmo-plantar (**foto 3 y 4**), que puede llegar a ser incapacitante) o psoriasis del cuero cabelludo. La psoriasis denominada "en gotas" o psoriasis guttata (**foto 5**), que se caracteriza por la aparición de pequeñas placas en tronco y extremidades de individuos jóvenes tras infección estreptocócica.

Ocasionalmente, la psoriasis puede presentar pústulas sobre las placas eritematosas (psoriasis pustulosa), de forma generalizada o localizada (palmo-plantar). Estas pústulas se secan y desaparecen, y vuelven a salir en brotes siguientes.

Excepcionalmente, la psoriasis puede afectar más del 90 % de la superficie corporal y acompañarse de malestar general, fiebre y alteraciones analíticas, constituyendo el cua-

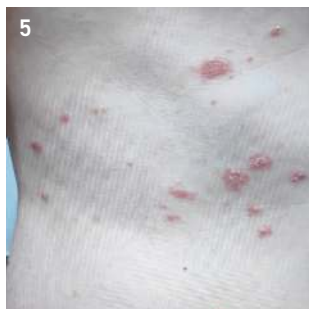
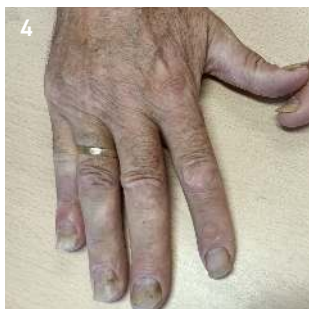
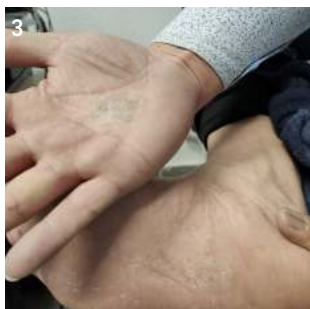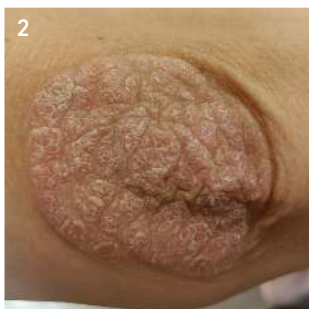Foto 2. Placa de psoriasis vulgar en codo, se evidencia leve eritema y descamación nacarada. | Fuente: Dra. María Ester Montes Belloso.

Foto 3. Psoriasis palmoplantar. | Fuente: Dra. María Ester Montes Belloso.

Foto 4. Afectación ungueal de psoriasis (manchas en aceite y pitting ungueal). | Fuente: Dra. María Ester Montes Belloso.

Foto 5. Psoriasis guttata. | Fuente: Dra. María Ester Montes Belloso.

dro clínico de psoriasis eritrodérmica, que justifica ingreso hospitalario.

Su diagnóstico es clínico, solamente siendo necesario recurrir a la biopsia en casos de duda diagnóstica. Es importante evaluar evolución, respuesta al tratamiento, número e intensidad de brotes.

Para evaluar su gravedad usamos escalas que evalúan la superficie corporal afecta, el índice de gravedad y afectación de la psoriasis y la afectación de la calidad de vida.

En los pacientes con psoriasis se ha demostrado aparición de artropatía psoriásica hasta en un 10 %, que puede preceder a la aparición de lesiones cutáneas. Cursa con dactilitis y/o dolor o inflamación de una o más articulaciones (muñecas, rodillas, tobillos y/o pequeñas articulaciones distales de los dedos de las manos y pies). Dado la fisiopatología inflamatoria base de esta patología, existe un riesgo cardiovascular aumentado e infraestimación de las tablas de riesgo cardiovascular.

Existen diferentes tratamientos contra la psoriasis, que controlan las lesiones, pero no curan definitivamente la enfermedad.

Se debe realizar un correcto control de los principales factores de riesgo cardiovascular y abandono de hábito tabáquico y enólico. Adecuada fotoprotección cutánea en la exposición solar.

Es muy importante en estos pacientes la aplicación repetida de emolientes y queratolíticos que ayudan a descascar. Los tratamientos tópicos son de elección en formas localizadas y poco extensas. Los más utilizados son los corticoides tópicos solos o en combinación con análogos de la vitamina D, no solo en brotes, sino también como terapia de mantenimiento con dos aplicaciones semanales, logrando un mejor control de las lesiones. Debemos adaptar la potencia y vehículo del corticoide a la zona corporal afectada. Su aplicación debe ser acotada en el tiempo para evitar los efectos secundarios tales como la

atrofia cutánea y la aparición de estrías. También se utilizan, retinoides tópicos, derivados del alquitrán o breá e inmunomoduladores tópicos.

La exposición a radiación ultravioleta B (UVB) o A (UVA) en combinación con psoralenos (potenciadores de la radiación), está indicado en psoriasis extensas o en ausencia de respuesta a los tratamientos tópicos.

Los tratamientos sistémicos son fármacos eficaces, indicados en psoriasis extensas o graves y no están exentos de efectos adversos. Los más empleados son:

- Ciclosporina es un fármaco eficaz de acción rápida siendo necesaria pauta descendente para su retirada. Requiere control de la presión arterial y de la función renal, que limita su uso en ciclos de 3-4 meses.
- Metotrexato presenta mayor latencia de acción que ciclosporina. Obliga a controles de la función hepática.
- Acitretina es un fármaco útil en combinación con la fototerapia, pero no recomendado en mujeres en edad fértil por efectos teratogénicos hasta 2 años tras su toma. Requiere controles de los triglicéridos y del colesterol y acostumbra a producir sequedad de piel y mucosas.

Los tratamientos biológicos (infliximab, etanercept, adalimumab, ustekinumab, secukinumab, ixekizumab) están indicados en psoriasis graves con algún efecto secundario o tienen contraindicados los tratamientos sistémicos tradicionales o sin respuesta a ese escalón terapéutico.

3. ROSÁCEA

La rosácea es una patología inflamatoria crónica con prevalencias cercanas al 10 %, que conlleva repercusiones en la salud y a nivel emocional por su componente estético. Predomina en pieles de fototipo claro y en mujeres, aunque alcanza grados más severos en su presentación en varones. Suele aparecer a partir de la tercera y cuarta década de la vida, con un pico de mayor frecuencia de aparición entre los 40 y los 50 años.

Aunque sus causas no han sido aclaradas podrían participar las anomalías pilosebáceas, la degeneración de la matriz dérmica, las alteraciones vasculares (con fenómenos de vasodilatación) y el demodex folliculorum, como posible factor infeccioso.

Los pacientes con rosácea deben evitar la exposición a factores desencadenantes (aquellos que producen enrojecimiento y rubor facial) como son:

- Exposición a temperaturas extremas.
- Exposición a cosméticos con alcohol, retinoides y corticosteroides.
- Estrés emocional, menopausia y ejercicio.
- Bebidas alcohólicas o calientes, comida picante, chocolate, salsa de soja.

Suele afectar a la piel de la cara de forma simétrica, frente, mejillas, mentón, nariz con respeto de área periocular. La afectación de áreas retroauriculares, cuero cabelludo y región superior de espalda es menos frecuente.

Aparece en un primer momento un flushing transitorio que puede convertirse en persistente, con aparición de telangiectasias, pápulas y pústulas, sequedad de piel y sensación de tirantez o quemazón. Pueden aparecer edema facial y síntomas oculares. En etapas avanzadas pueden aparecer cambios por hiperplasia de las glándulas sebáceas, generalmente en nariz (rinoftima).

Su diagnóstico es clínico, siendo necesario recurrir a otras pruebas complementarias en caso de duda diagnóstica. Es importante la limpieza e hidratación con productos adecuados a la patología con vistas a reducir la irritación cutánea. Se deben evitar productos cosméticos con alcohol, hierbabuena, aceite de eucalipto, mentol y fragancias.

Se recomienda uso diario de filtros solares, preferiblemente aquellos sin sustancias químicas y evitar exposición a factores desencadenantes.

En el tratamiento de los brotes leves o moderados de la rosácea, podemos recurrir a antibióticos tópicos (Clindamicina 1 % gel o emulsión o Eritromicina 2 % gel o solución, ambas con 2 aplicaciones al día) u otros fármacos con propiedades antiinflamatorias (Metronidazol 0,75 % gel o crema, ácido azelaico 15 % gel o 20 % crema, 2 aplicaciones al día).

En el caso de brotes severos, es precisa una derivación a dermatología para prescripción de tratamientos orales con derivados de las tetraciclinas, macrólidos, metronidazol o isotretinoína a dosis bajas.

4. DERMATITIS ATÓPICA

La dermatitis atópica es una patología cutánea de evolución crónica y curso en brotes. Su prevalencia aumenta cuanto más alto es el nivel de desarrollo industrial. Predomina en la infancia y en personas con una historia personal y/o familiar de rinitis alérgica, asma bronquial, con una afectación entre un 5-10 % de la población.

Afecta a algunos individuos con predisposición genética a desarrollar una serie de enfermedades de tipo alérgico (asma, rinitis alérgica) y tiene manifestaciones asociadas como xerosis, queratosis pilar, palidez cutánea y un pliegue desde el canto interno del ojo hacia la parte inferoexterna. El desarrollo de manifestaciones clínicas depende de la interacción de factores genéticos, ambientales y constitucionales.

Se caracteriza por la aparición de lesiones eritematosas bilaterales simétricas de localización variable según la edad del paciente. Se acompañan de prurito muy intenso, con descamación, liquenificación o engrosamiento cutáneo secundarios al rascado (**fotos 6 y 7**).

La dermatitis atópica puede iniciarse en cualquier edad. Su evolución es variable. Según la edad de aparición definimos: La DA del lactante (la forma más frecuente), la DA infantil y la DA del adulto (**tabla 3**).

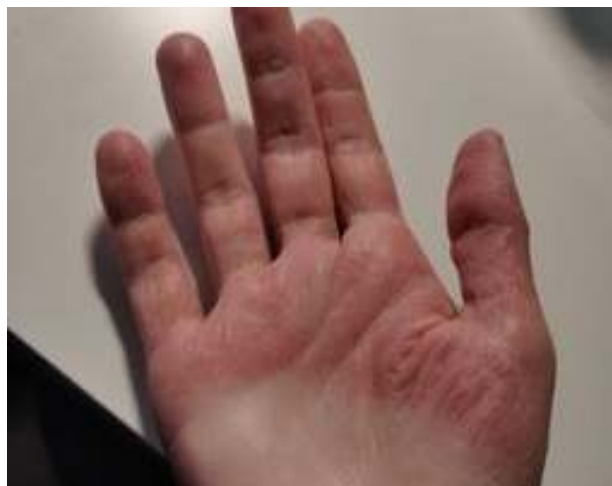

Foto 6. Afectación en manos con eritema, liquenificación y fisurización | Fuente: Dra. María Ester Montes Belloso.

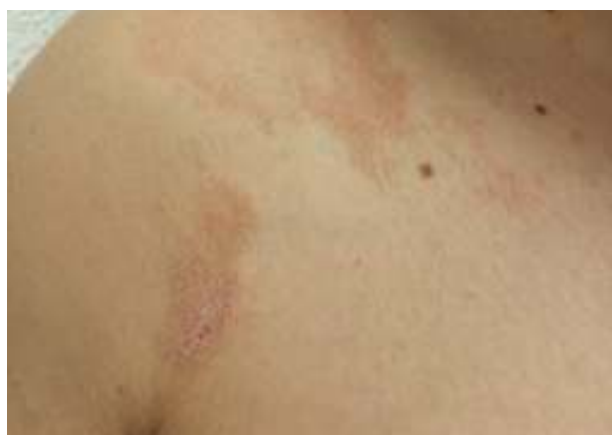


Foto 7. Lesión eczematosa en hombro en brote de dermatitis atópica. | Fuente: Dra. María Ester Montes Belloso.

Los niños con dermatitis atópica tienen mayor tendencia a presentar infecciones cutáneas, favorecidas por el prurito y el rascado.

El diagnóstico es clínico, pero la historia familiar o personal de atopia o marcha atópica apoya este diagnóstico.

El tratamiento de la dermatitis atópica se basa en:

- a. Medidas generales: evitar factores desencadenantes: Irritantes, exceso de sudoración, estrés y alérgenos en pacientes sensibilizados (ácaros, etc.).
- b. Hidratación cutánea: hace falta realizar una hidratación sistemática, ideal dos o tres veces al día, con productos sin perfume. Vaselina pura en áreas de eccema activo.
- c. Tratamiento del prurito: un síntoma básico a tratar es el prurito; usamos los antihistamínicos, en general por vía oral, que parece que puede ayudar a disminuir la sensación de picor nocturno, aunque su evidencia sobre la mejoría del prurito es limitada.



LACTANTE	INFANTIL	ADULTO
2-6 meses	2 años	Menores 40 años
Pápulas/placas eritematodescamativas	Pápulas/placas eritematodescamativas liquinificación	Placas agrandadas (liquenificadas) de aspecto eritematoso
Zona de extensión de las extremidades (dorso) Cara, respeto de región periorificial	Flexuras de codos y rodillas, cuello	Pliegues de flexión de codos y rodillas, el cuello, la nuca, la cara, las muñecas
Desaparición o progresión		

Tabla 3. Características de la dermatitis atópica según la edad de presentación

- d. Tratamiento del brote y de mantenimiento: el tratamiento tópico se basa en los corticosteroides tópicos, cuya potencia dependerá de la intensidad, la localización de las lesiones y de la edad del paciente. A partir de los dos años podemos recurrir a los inmunomoduladores tópicos (tacrólimus, pimecrólimus) como fármacos ahorradores de corticoides en tratamiento de mantenimiento.
- e. Tratamiento sistémico: los corticosteroides orales pueden ser una opción en casos severos, en un uso acotado en el tiempo. Los antibióticos orales con efecto antibacteriano son utilizados como tratamiento adyuvante.
- f. En caso de existir escasa respuesta a estos tratamientos, podemos probar con la fototerapia, fármacos inmunosupresores o inmunomoduladores sistémicos (ciclosporina, metotrexate, azatioprina, tacrólimus).

5. URTICARIA

La urticaria es la manifestación cutánea de un grupo heterogéneo de enfermedades caracterizada por la aparición de lesiones cutáneas evanescentes y pruriginosas (habones) con un área edematosa central y región periférica eritematosa, cuyo tamaño es variable. En el angioedema, la forma con afectación dérmica más profunda aparece un edema de mayor entidad, más doloroso que pruriginoso de rápida desaparición.

Se estima un 20 % de la población ha sufrido un episodio de urticaria a lo largo de su vida. Su incidencia es mayor entre los 20 y los 40 años. Según el tiempo de evolución se clasifican en agudas (menos de 6 semanas de evolución) y crónicas (más de 6 semanas de evolución). No es una enfermedad mortal, ni contagiosa, ni tampoco es una alergia, pero puede afectar la calidad de vida de quienes la padecen.

Estas lesiones elementales aparecen como consecuencia de la liberación de histamina como resultado de la degranulación de los mastocitos, hecho que puede ser desencadenado por varios agentes entre los que se encuentran:

- Alimentos: los mariscos, los pescados, los frutos secos, la soja, el trigo, los huevos y la leche, fresas, mariscos y colorantes son causas frecuentes.
- Medicamentos: penicilina, estreptomicina, sulfamidas, tetraciclina, codeína, aspirina, antiinflamatorios no esteroideos, antidepresivos (citalopram), antihipertensivos como los IECA.
- Alérgenos del aire: el polen y otros alérgenos que inhalas pueden producir urticaria, a veces acompañada de síntomas respiratorios. Las personas con alergias, como la rinitis alérgica estacional, a menudo presentan urticaria.
- Caspa de animales: en especial la de los gatos.
- Picaduras de insectos: algunas personas reaccionan a la saliva o el veneno de los insectos en forma de urticaria.
- Estrés emocional.
- Urticaria física: en algunos pacientes la urticaria se puede desencadenar por frotamiento (dermografismo), presión, vibración, cambios de temperatura (urticaria colinérgica), por el frío, por contacto con el agua (urticaria acuagénica), por exposición solar (urticaria solar).
- Transpiración excesiva.
- Ejercicio.
- Algunas enfermedades crónicas, como enfermedades autoinmunes o infecciones (víricas, bacterianas o parasitarias).

Requiere especial atención la urticaria vasculitis, en la que el habón suele durar más de 24 h y dejan señal durante unos días. Asocia inflamación vascular y puede relacionarse con enfermedades autoinmunes o con infecciones por virus de hepatitis B o C.

El diagnóstico es clínico, siendo fundamental intentar establecer una causa a partir de la historia clínica (cambios en productos de higiene, fármacos, alimentos nuevos, exposición al frío, picaduras de insectos, contacto con ciertos alérgenos).

Puede ser necesario realización de pruebas complementarias para confirmar origen del cuadro.

En los pacientes con urticaria y/o angioedema debemos vigilar aparición de: dificultad para respirar, cambios en la voz; náuseas, vómitos, deposiciones diarreicas, sibilancias, signos inequívocos de gravedad en estos pacientes. Su aparición requiere activación de los servicios de emergencia.

En el control de la urticaria, como primera medida, se debe evitar las sustancias que la producen si estas son conocidas.

En urticarias agudas se recomienda evitar alimentos y fármacos que puedan empeorarla (aspirina y derivados, codeína y mórficos, colorantes, conservantes, frutos secos, bebidas y quesos fermentados, productos de charcutería, mariscos, conservas, tomate, fresas, plátanos, piña y manzana, pescado congelado, alimentos ultraprocesados).

Se recomienda aplicación de frío y evitar el rascado lesional, utiliza ropa suelta de algodón de textura suave, evita la ropa apretada, áspera o de lana, ya que puede irritar la zona afectada y evita el sol.

El tratamiento principal de la urticaria son los antihistamínicos orales, con preferencia de la segunda generación sobre la primera por el perfil de efectos adversos. En casos graves, extensos, y en angioedema puede ser preciso recurrir a corticoesteroides sistémicos. En caso de compromiso de la vía aérea u otra sintomatología compatible con anafilaxia, debemos recurrir a la administración de adrenalina subcutánea.

6. INFECCIONES CUTÁNEAS

Bacterianas Superficiales

- Impétigo: infección que afecta a estratos más superficiales por estafilococos o estreptococos. Puede ser pri-

maria o asentar sobre una lesión cutánea previamente existente (impetiginización) (foto 8).

- Inicia su aparición con vesículas o ampollas de contenido claro que evolucionan a pústulas y tras romperse a costras amarillentas. Su diagnóstico es fundamentalmente clínico.

El tratamiento con antibioterapia tópica (ácido fusídico o mupirocina) logra remisión completa en pocos días. En casos con lesiones extensas, enfermedades sistémicas o cutáneas subyacentes, o en los que no haya habido respuesta al tratamiento tópico, podemos recurrir al uso de cloxacilina o eritromicina vía oral.

En caso de pieles más pigmentadas, pueden quedar lesiones hipopigmentadas residuales.

- Panadizo: infección aguda del reborde ungueal por estafilococos. Afecta con mayor frecuencia a las manos y los traumatismos, uña encarnada y soluciones de continuidad en el reborde ungueal favorecen su aparición. Aparece como complicación de la onicofagia.

Su diagnóstico es clínico, con la aparición de edema y enrojecimiento del reborde ungueal asociado a dolor intenso pulsátil.

Debe tratarse de forma precoz para evitar complicaciones. En formas leves, recurrimos al tratamiento tópico con ácido fusídico y mupirocina. Es necesario recurrir a tra-

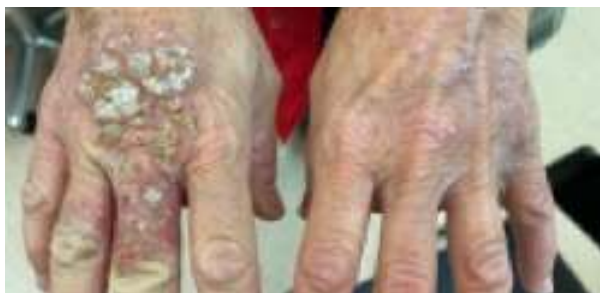

Foto 8. Impetiginización sobre lesión compatible con placa psoriásica en dorso de mano. | Fuente: Dra. María Ester Montes Belloso.

tamiento oral en caso de estadios más graves y recurrir al desbridamiento en caso de que exista abscesificación o necrosis.

Profundas

Foliculitis: inflamación localizada a nivel superficial del folículo pilosebáceo, de etiología estafilocócica. Su localización predomina en zonas pilosas (cara, cuello, espalda, tórax, glúteos y extremidades inferiores). Se identifican como pápulas eritematosas milimétricas que evolucionan a una pústula central.

La falta de higiene, la depilación/afeitado y el uso excesivo de jabones y desinfectantes, son factores favorecedores que hace falta controlar para evitar reaparición.

Para el tratamiento de la foliculitis, podemos recurrir a clorhexidina, mupirocina o ácido fusídico tópico, utilizando el tratamiento oral con cloxacilina en casos extensos.

Celulitis: infección estreptocócica que produce una placa eritematosa caliente y de consistencia aumentada, de bordes difusos. Suele existir una solución de continuidad que actúa como puerta de entrada. Su diagnóstico es clínico y tiene buena respuesta al tratamiento antibiótico por vía oral, con adecuada cobertura de los gérmenes etiológicos sospechados.

Víricas

Herpes simple

Pápulo-vesículas que evolucionan a erosiones agrupadas sobre una base eritematosa que tienden a formar agregados, suelen acompañarse de adenopatías locorreregionales. Antibioterapia tópica para evitar sobreinfección local. El antivírico tópico no está indicado.

Varicela zóster

Con la disminución de la inmunidad celular frente al virus de la varicela zóster, surge una reactivación de este en los

ganglios sensoriales donde ha permanecido en su forma latente desde la primoinfección (varicela) (**foto 9**).

El dolor neuropático y parestesias en la metámera afectada antecede en varios días a la aparición de lesiones cutáneas vesiculosas con fondo eritematoso, de característica distribución metamérica tal como podemos observar en la foto 9. Evolucionan a pústulas y a fase costra, que pueden persistir durante 2-3 semanas.

Su asiento en la rama nasociliar de la visión oftálmica del nervio trigémino puede ocasionar afectación ocular y se caracteriza por la aparición de lesiones a nivel de la punta nasal.

Se recomienda inicio de tratamiento en las primeras 72 horas tras la aparición de lesiones con antiviral vía oral (aciclovir, famciclovir y valaciclovir) y solución secante en formulación magistral. El inicio del antiviral permite limitar la extensión, duración y gravedad de las lesiones y reducir el riesgo y la duración de la neuralgia postherpética.

Vigilar aparición de complicaciones como la neuralgia postherpética, las complicaciones oculares, parálisis motoras, las lesiones necróticas y el herpes zóster generalizado en paciente inmunodeprimidos.

Verrugas

Lesiones cutáneas papilomatosas por infección por el virus del papiloma humano. Aparición de pápulas firmes de ta-

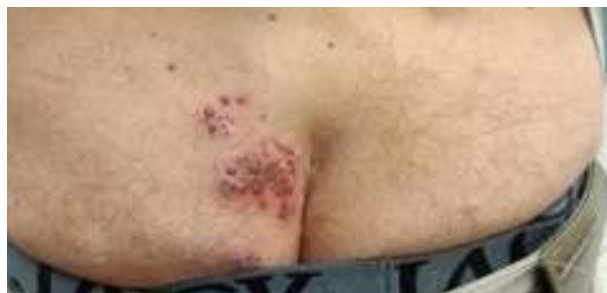

Foto 9. Lesiones vesiculosas con fondo eritematoso en región glútea izquierda, compatibles con Herpes zóster. | Fuente: Dra. María Ester Montes Beloso.

maño variable de superficie rugosa/papilomatosa en localización de dorso de manos y dedos y alrededor de las uñas.

En su localización en palmas y plantas, son dolorosas y sufren un crecimiento endofítico de superficie aplanada e hiperqueratósica.

Se recomienda el uso de queratolíticos sobre las lesiones, crioterapia o electrocoagulación.

Molluscum

Infección por virus *molluscum contagiosum*, transmitido por contacto directo de individuo a individuo.

Se caracteriza por pequeñas pápulas rosadas asintomáticas de 1 a 5 mm, hemisféricas de superficie lisa con depresión central (umbilicada) de misma coloración de piel circundante.

Dado su carácter contagioso, puede ser necesario recurrir al curetaje o crioterapia de las lesiones.

Fúngicas

Pitiriasis versicolor

Lesiones redondeadas hipopigmentadas pruriginosas por infección de las capas más superficiales de la epidermis por varias especies de *Malassezia*, que ante condiciones de calor, humedad e inmunosupresión ve favorecido su crecimiento. Máxima incidencia entre los 15 y los 30 años, infrecuente en edades extremas (menores de 5 y mayores de 60 años). Cuando estas lesiones son activas, tienen escamas finas en su superficie que se desprenden con el rascado. Se trata con ketoconazol tópico o itraconazol oral en casos extensos.

Dermatofitosis

Dado que varias especies pueden afectar a mismas estructuras con manifestación clínica similar, podemos describir los cuadros clínicos en función de la zona corporal afectada.

- Cuero cabelludo: asocian alopecia y reacción inflamatoria variable según la forma clínica que nos encontremos.
- Tiña corporal: placa redondeada de crecimiento centrífugo con borde sobreelevado y bien delimitado, más activo que el centro lesional. Pueden confluir formando placas.
- Tiña inguinal: parasitación de la región crural, más frecuente en paciente jóvenes con sudoración profusa y ropas ajustadas en temporada cálida. Placa eritemato-descamativa bilateral asimétrico, con extensión con bordes bien delimitados y más inflamatorios que el resto de la lesión.
- Tiña de los pies: cursa con eritema y descamación de pliegues interdigitales, con fisuración del fondo del pliegue, con mayor frecuencia en 4º espacio interdigital.
- Tiña de las manos: equivalente a previo localizado en mano contralateral por rascado.
- Tiña incógnito: lesiones cutáneas persistentes, extensas, con pocos signos inflamatorios, resultado del incorrecto tratamiento de las lesiones cutáneas de tiña con corticoides u otros preparados tópicos.
- Onicomycosis: más frecuente afectación subungueal distal, con aparición de regiones blancas/amarillentas de progresión hacia proximal e hiperqueratosis subungueal que puede llevar a onicolisis.

En la mayor parte de los casos es suficiente con la aplicación de un antifúngico tópico durante 3-4 semanas. El tratamiento oral es obligatorio en tiñas inflamatorias, extensas, incógnito, y en las localizaciones en cuero cabelludo y uñas.

La duración del tratamiento es de 1-2 semanas para los antifúngicos orales, salvo la griseofulvina (3-4 semanas) para tiñas de todas las localizaciones; salvo cuerpo cabelludo (doble) y onicomycosis en la que la duración mínima es de 3 meses (6 con griseofulvina) o planteamiento de una terapia intermitente con itraconazol 200 mg cada 12 horas una semana al mes.

Candidosis

Infección de piel y mucosas por especies del género *Candida*. Según la localización podemos encontrar distintos cuadros clínicos:

- **Intértrigo candidósico:** de localización en grandes pliegues, favorecido por la maceración y la humedad debidas al contacto continuo entre dos superficies. Podemos observar áreas eritematosas brillantes, de extensión centrífuga simétrica a ambos lados del pliegue, con fisuración en el fondo. Puede presentar lesiones satélites.
- **Candidosis genitales:** prurito vulvar con leucorrea blanquecina de aspecto cremoso.
- **Candidosis oral (muguet):** placas blanquecinas húmedas, que cubren mucosa en lactantes o individuos inmunodeprimidos, con mucosa eritematosa y congestiva con tendencia al sangrado al retirar las placas.

Nos decidiremos por un antifúngico tópico en vehículo adecuado a región de aplicación (gel, crema, óvulo), siendo itraconazol y fluconazol efectivos por vía oral en los casos que afectan a pacientes inmunodeprimidos.

Parasitosis y zoonosis

Escabiosis

Dermatosis extremadamente contagiosa debida a *Sarcoptes scabiei*. Prurito intenso generalizado nocturno, de carácter familiar, que respeta cara y cuello. Sospecha clínica con confirmación con visualización de surco acarino, con mayor frecuencia de localización en región tes interdigitales, genitales, nalgas, ombligo y axilas.

La ropa de cama debe lavarse a 60 OC o permanecer sin uso durante 15 días. Podemos aplicación de permetrina tópica al 5 % de cuello a distal en adultos, todo el cuerpo en niños, con repetición a los 15 días de la primera aplicación.

Se puede recurrir a ivermectina oral en casos persistente a pesar de tratamiento tópico o forma costrosa.

7. PATOLOGÍA DE ANEJOS Y MUCOSAS

Aftas

Las aftas bucales son la patología más frecuente que afecta a la mucosa oral. Tienen morfología redondeada u oval, con bordes bien definidos y elevados en forma de cráter, sobre una base eritematosa con color blanco-grisáceo/ amarillento central, resultado de la exudación de fibrina. Su evolución es centrífuga, lo que implica que la úlcera aumenta de tamaño hasta alcanzar un diámetro máximo en un plazo variable de 24 horas a una semana. Para su resolución, requiere un tratamiento paliativo local, productos que favorezcan el proceso de cicatrización y la regeneración de tejidos afectados y la instauración de pautas de higiene bucal que eviten la sobreinfección de las úlceras. La fase de cicatrización dependerá del tamaño de la lesión y de la existencia o no de complicaciones. Remiten normalmente a los 7 -14 días de evolución de forma espontánea, sin dejar cicatriz residual salvo que sea resultante de un proceso crónico o haya existido una sobreinfección.

Si se sospecha un origen distinto a la propia estomatitis aftosa común, debe derivar la consulta al facultativo para valoración y diagnóstico diferencial.

Boca urente

Consiste en aparición de sensación de quemazón, picor, escozor, sensación de cuerpo extraño, dolor o ardor en lengua o cavidad bucal, sin que existan lesiones objetivables, patología local o sistémica que lo justifique. Su prevalencia se infraestima por la ausencia de criterios de diagnóstico consensuado y parece que afecta con más frecuencia al sexo femenino, entre los 45 y los 65 años.

En estos pacientes se recomienda descartar que existan deficiencias nutricionales, descartar xerostomía como efecto adverso farmacológico y descartar reacciones autoinmunes y alergias secundarios al uso de metales pesados en procedimientos bucales. Se recomienda evitar tabaco, combatir xerostomía, controlar reflujo gastroesofágico,

buena higiene oral, hidratación mucosa y probióticos, pudiendo recurrir en caso de ser necesarios psicofármacos.

8. QUERATOSIS ACTÍNICAS Y LESIONES MELANOCÍTICAS

Queratosis actínicas

La aparición de máculas o placas pequeñas de color de piel adyacente, amarillentas o eritematosas, únicas o múltiples, mal definidas y en áreas expuestas al sol (especialmente la frente, cuero cabelludo, orejas, labio inferior y dorso de las manos y antebrazos) de varones de piel clara con amplia exposición solar sin protección nos hacen sospechar aparición de queratosis actínica en sus estadios más superficiales.

Debemos recalcar desde todos los ámbitos de atención al paciente, la importancia de la protección solar diaria con aplicación frecuente y uso de sombrero para evitar daño solar crónico y el tratamiento de todas las lesiones de queratosis actínicas, puesto que no podemos saber cuáles evolucionarán a carcinoma de células escamosas. Las opciones terapéuticas incluyen terapias dirigidas a las lesiones (cirugía, crioterapia, dermoabrasión) y terapias dirigidas al campo de cancerización (diclofenaco, 5-fluorouracilo, imiquimod, mebutato de ingenol), además de la terapia fotodinámica.

Lesiones melanocíticas

La mayoría de las lesiones melanocíticas son benignas y tienen muy bajo riesgo de malignización.

Debemos aprovechar las exploraciones y visitas del paciente para realizar seguimiento de nevos melanocíticos muy pigmentados en zonas de difícil control clínico (región genital, espalda, perianal, cuero piloso, etc.).

Una exploración dérmica oportunista siempre que nos sea posible de las regiones fotoexpuestas (cabeza, cuello y

dorso de manos), sobre todo en varones en edad media de la vida, fototipo claro y exposición crónica al sol, además de los pacientes con albinismo, xeroderma pigmentoso e inmunodeprimidos.

Constituirían signos de alarma de las lesiones melanocíticas:

- ABCDE: A: Asimetría; B: Bordes irregulares; C: Coloración irregular; D: Diámetro > 6 mm.; E: Evolución: Crecimiento rápido
- Modificaciones súbitas en la superficie, tamaño, contorno y/o coloración de una lesión.
- Picor o dolor.
- Aparición de manchas y/o nódulos contiguos a una lesión pigmentada pigmentada.
- Presencia de exudación, ulceración y/o hemorragia.
- Presencia de un halo inflamatorio alrededor de una lesión.
- Presencia de adenopatías regionales.

9. PUNTOS CLAVE

- Lesiones polimorfas (comedones, pápulas, pústulas y nódulos) que pueden asentar en cara y espalda conforman el espectro de manifestaciones del acné en individuos adolescentes.
- La psoriasis se asocia a múltiples comorbilidades, como artritis psoriásica, enfermedades cardiovasculares, enfermedades autoinmunes o ansiedad/depresión.
- La aparición de pápulas, pústulas y eritema persistente en región facial junto con escozor y prurito en mujeres en edad adulta nos hacen sospechar una rosácea.
- Las claves diagnósticas de la dermatitis atópica son la sintomatología (prurito, eccema y xerosis) y la localización de las lesiones.
- Ante la aparición de lesiones habonosas evanescentes nos hace sospechar de una urticaria. Debemos pregun-

tar por sintomatología asociada por si nos encontráramos ante una anafilaxia.

- Una placa redondeada de crecimiento centrífugo con borde sobreelevado y bien delimitado, más activo que el centro lesional nos tiene que orientar al diagnóstico de una tiña.
- La aparición de prurito intenso generalizado nocturno, de carácter familiar, que respeta cara y cuello nos tiene que orientar al diagnóstico de sarna.
- La sensación de quemazón, picor, escozor, sensación de cuerpo extraño, dolor o ardor en lengua o cavidad bucal, sin que existan lesiones objetivables y habiendo descartado posibles etiologías nos hace sospechar un síndrome de boca urente.
- La aparición de lesiones amarillentas o eritematosas en áreas expuestas al sol de varones con amplia exposición solar nos tienen que hacer sospechar queratosis actínica.
- Signos de alarma de las lesiones melanocíticas: Regla A: Asimetría; B: Bordes irregulares; C: Coloración irregular; D: Diámetro > 6 mm; E: Evolución: Crecimiento rápido.

10. BIBLIOGRAFÍA

1. Dermatología Clínica. C. Ferrándiz Foraster (editor). 3.a edición. Madrid: Ediciones Harcourt, S.A; 2009.
2. Criado Vega E A. Acné. *Form Act Pediatr Aten Prim*. 2011;4:217-25
3. Strauss JS, Krowchuk DP, Leyden JJ, Lucky AW, Shalita AR, Siegfried EC, Thiboutot DM, Van Voorhees AS, Beutner KA, Sieck CK, Bhushan R; American Academy of Dermatology/American Academy of Dermatology Association. Guidelines of care for acne vulgaris management. *J Am Acad Dermatol*. 2007 Apr;56(4):651-63. doi: 10.1016/j.jaad.2006.08.048. Epub 2007 Feb 5. PMID: 17276540.
4. Williams HC, Dellavalle RP, Garner S. Acne vulgaris. *Lancet*. 2012 Jan 28;379(9813):361-72. doi: 10.1016/S0140-6736(11)60321-8. Epub 2011 Aug 29. Erratum in: *Lancet*. 2012 Jan 28;379(9813):314. PMID: 21880356.
5. Habeshian KA, Cohen BA. Current Issues in the Treatment of Acne Vulgaris. *Pediatrics*. 2020 May;145(Suppl 2):S225-S230. doi: 10.1542/peds.2019-2056L. PMID: 32358215.
6. Berry K, Lim J, Zaenglein AL. Acne Vulgaris: Treatment Made Easy for the Primary Care Physician. *Pediatr Ann*. 2020 Mar 1;49(3):e109-e115. doi: 10.3928/19382359-20200211-01. PMID: 32155276.
7. Niemeier V, Kupfer J, Gieler U. Acne vulgaris--psychosomatic aspects. *J Dtsch Dermatol Ges*. 2006 Dec;4(12):1027-36. English, German. doi: 10.1111/j.1610-0387.2006.06110.x. PMID: 17176410.
8. Branisteanu DE, Nicolescu AC, Branisteanu DC, Branisteanu CI, Dragoi AC, Bogdanici CM, Toader MP, Tucaliuc AL, Dimitriu A, Daogaru D, Pirvulescu RA, Porumb EA. Cardiovascular comorbidities in psoriasis (Review). *Exp Ther Med*. 2022 Feb;23(2):152. doi: 10.3892/etm.2021.11075. Epub 2021 Dec 17. PMID: 35069833; PMCID: PMC8753969.
9. Branisteanu DE, Nicolescu AC, Branisteanu DC, Branisteanu CI, Dragoi AC, Bogdanici CM, Toader MP, Tucaliuc AL, Dimitriu A, Daogaru D, Pirvulescu RA, Porumb EA. Cardiovascular comorbidities in psoriasis (Review). *Exp Ther Med*. 2022 Feb;23(2):152. doi: 10.3892/etm.2021.11075. Epub 2021 Dec 17. PMID: 35069833; PMCID: PMC8753969.
10. Urruticochea-Arana A, Castañeda S, Otón T, Benavent D, Loza E, Martín-Martínez MA, González-Gay MÁ. Prevalence of Metabolic Syndrome in Psoriatic Arthritis: Systematic Literature Review and Results From the CARMA Cohort. *J Clin Rheumatol*. 2022 Mar 1;28(2):e388-e396. doi: 10.1097/RHU.0000000000001738. PMID: 35192593.
11. Hojman L, Karsulovic C. Cardiovascular Disease-Associated Skin Conditions. *Vasc Health Risk Manag*. 2022 Feb 16;18:43-53. doi: 10.2147/VHRM.S343319. PMID: 35210782; PMCID: PMC8859268.
12. Lis-Święty A, Frątczak A. Proactive therapy: new perspectives for long-term topical treatment of psoriasis. *Dermatol Ther*. 2022 Feb 8:e15364. doi: 10.1111/dth.15364. Epub ahead of print. PMID: 35133689.
13. Erdal B, Albayrak H. Investigation of the Prevalence of Demodex spp. in Dermatological Diseases. *Turkiye Parazitolo Derg*. 2022 Mar 1;46(1):54-59. English. doi: 10.4274/tpd.galenos.2021.93685. PMID: 35232707.
14. Sharma A, Kroumpouzou G, Kassir M, Galadari H, Goren A, Grabbe S, Goldust M. Rosacea management: A comprehensive review. *J Cosmet Dermatol*. 2022 Feb 1. doi: 10.1111/jocd.14816. Epub ahead of print. PMID: 35104917.
15. Cribier B. Rosacea: Treatment targets based on new physiopathology data. *Ann Dermatol Venerol*. 2021

- Dec 7:S0151-9638(21)00098-3. doi: 10.1016/j.jann-der.2021.11.001. Epub ahead of print. PMID: 34893359.
16. Gallo RL, Baldwin H, Gold LS, Harper J. Update on Facial Erythema in Rosacea. *J Drugs Dermatol*. 2021 Aug 1;20(8):861-864. doi: 10.36849/JDD.6062. PMID: 34397189.
 17. Van Halewijn KF, Lahnstein T, Bohnen AM, Van Den Berg PJ, Gma Pasmans S, Je Bindels P, Elshout G. Recommendations for emollients, bathing and topical corticosteroids for the treatment of atopic dermatitis: a systematic review of guidelines. *Eur J Dermatol*. 2022 Feb 21. doi: 10.1684/ejd.2022.4197. Epub ahead of print. PMID: 35188464.
 18. Muzzolon M, Imoto RR, Canato M, Abagge KT, de Carvalho VO. Educational intervention and atopic dermatitis: impact on quality of life and treatment. *Asia Pac Allergy*. 2021 Apr 26;11(2):e21. doi: 10.5415/apallergy.2021.11.e21. PMID: 34007831; PMCID: PMC8103006.
 19. Oakley R, Arents BWM, Lawton S, Danby S, Surber C. Topical corticosteroid vehicle composition and implications for clinical practice. *Clin Exp Dermatol*. 2021 Mar;46(2):259-269. doi: 10.1111/ced.14473. Epub 2020 Oct 27. PMID: 33108015.
 20. Silvestre Salvador JF, Giménez-Arnau AM, Gómez de la Fuente E, González Del Castillo J, Martínez Virto AM, Miguens Blanco I, Serra-Baldrich E, Llorens P. Managing urticaria in the emergency department: recommendations of a multidisciplinary expert panel. *Emergen-cias*. 2021 Aug;33(4):299-308. English, Spanish. PMID: 34251143.
 21. Ortiz-Lazo E, Arriagada-Egnen C, Poehls C, Concha-Rogazy M. An Update on the Treatment and Management of Cellulitis. *Actas Dermosifiliogr (Engl Ed)*. 2019 Mar;110(2):124-130. English, Spanish. doi: 10.1016/j.ad.2018.07.010. Epub 2018 Oct 31. PMID: 30390916.
 22. Castro MC, Rojas P. Preventive effectiveness of varicella vaccine in healthy unexposed patients. *Medwave*. 2020 Jul 30;20(6):e7983. Spanish, English. doi: 10.5867/med-wave.2020.06.7982. PMID: 32759893.
 23. Efridi W, Lappin SL. Poxviruses. 2021 Aug 18. In: StatPearls [Internet]. Treasure Island (FL): StatPearls Publishing; 2022 Jan-. PMID: 32644385.
 24. Vest BE, Krauland K. Malassezia Furfur. 2021 Nov 7. In: StatPearls [Internet]. Treasure Island (FL): StatPearls Publishing; 2022 Jan-. PMID: 31971731.
 25. Gupta AK, Kogan N, Batra R. Pityriasis versicolor: a review of pharmacological treatment options. *Expert Opin Pharmacother*. 2005 Feb;6(2):165-78. doi: 10.1517/14656566.6.2.165. PMID: 15757415.
 26. Ruiz-Arranz C, Reche-Sainz JA, de Uña-Iglesias MC, Ortueta-Olartecoechea A, Muñoz-Gallego A, Ferro-Osuna M. Orbital apex syndrome secondary to herpes zoster ophthalmicus. *Arch Soc Esp Oftalmol (Engl Ed)*. 2021 Jul;96(7):384-387. doi: 10.1016/j.oftale.2020.06.009. Epub 2020 Aug 27. PMID: 34217477.
 27. Gupta AK, Venkataraman M, Talukder M. Onychomycosis in Older Adults: Prevalence, Diagnosis, and Management. *Drugs Aging*. 2022 Feb 1. doi: 10.1007/s40266-021-00917-8. Epub ahead of print. PMID: 35102533
 28. Cohen PR. Classic and Non-classic (Surreptitious) Scabies: Diagnostic and Treatment Considerations. *Cureus*. 2020 Mar 25;12(3):e7419. doi: 10.7759/cureus.7419. Erratum in: *Cureus*. 2020 May 2;12(5):c30. PMID: 32351804; PMCID: PMC7186094
 29. Queratosis actínicas y lesiones melanocíticas 21Brufau-Redondo C, Martín-Brufau R, Corbalán-Velez R, de Concepción-Salesa A. Síndrome de la boca urente [Burning mouth syndrome]. *Actas Dermosifiliogr*. 2008 Jul-Aug;99(6):431-40. Spanish. PMID: 18558051.Ferrándiz C, Malvey J, Guillén C, Ferrándiz-Pulido C, Fernández-Figueroas M. Precancerous Skin Lesions. *Actas Dermosifiliogr*. 2017 Jan-Feb;108(1):31-41. English, Spanish. doi: 10.1016/j.ad.2016.07.016. Epub 2016 Sep 20. PMID: 27658688.
 30. Pereyra-Rodríguez JJ, Monserrat-García MT, Corbí-Llopis R, Conejo-Mir Sánchez J. Actinic Keratosis and Primary Care Physicians: Factors Affecting the Decision to Treat or Not. *Actas Dermosifiliogr (Engl Ed)*. 2020 Jun;111(5):444-446. English, Spanish. doi: 10.1016/j.ad.2018.10.032. Epub 2020 May 10. PMID: 32402371.
 31. Duarte AF, Sousa-Pinto B, Azevedo LF, Barros AM, Puig S, Malvey J, Haneke E, Correia O. Clinical ABCDE rule for early melanoma detection. *Eur J Dermatol*. 2021 Dec 1;31(6):771-778. doi: 10.1684/ejd.2021.4171. PMID: 35107069.

